

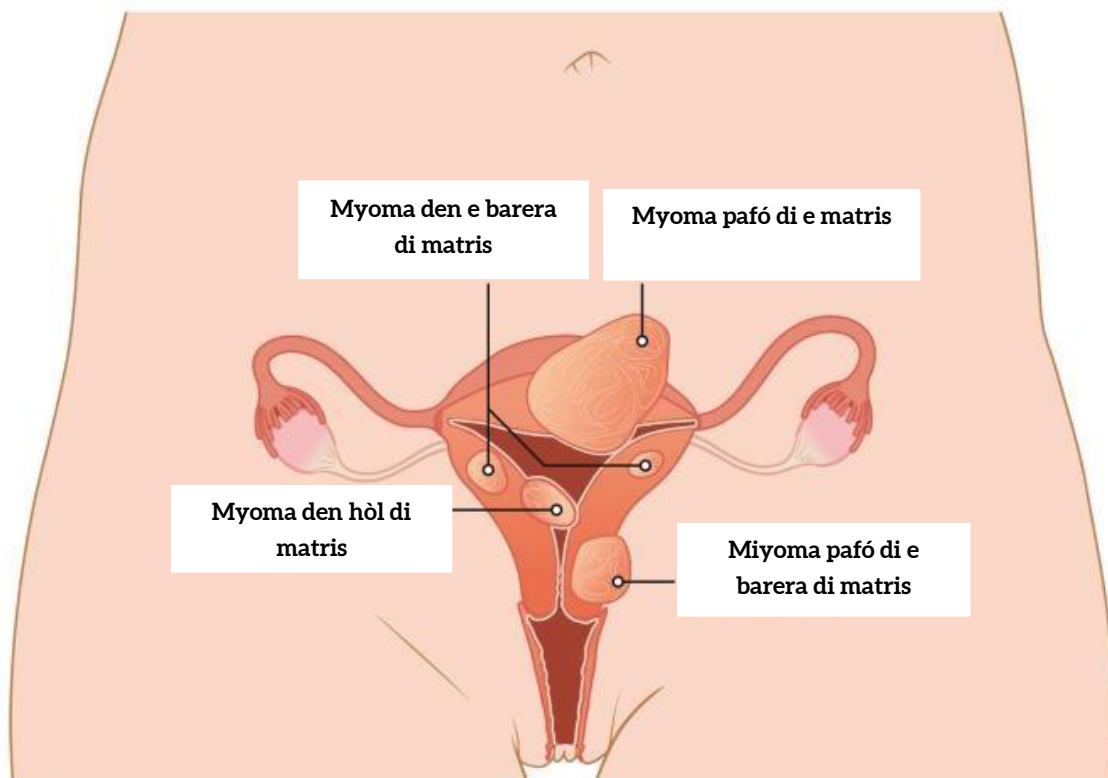
Fibroids (myomas)

Fibroids ta klòmpi benigno den e barera di múskulo di e mátris i ta konsistí gran parti di tehido muskular.

“Fibroids” tambe ta wòrdu yamá myomas. Nan por ta situá na parti pafó di e mátris, den e hòl di urina i/òf den e hòl di mátris. Nan por ta di diferente tamaño. Kon fibroids ta aparesé ta deskonosí. Pero e chèns ku nan lo bira maligno ta chikí.

Ken tin Fibroids?

“Fibroids” ta aparesé mas serka hende muhé ku no a haña yu ainda. Nan ta aparesé i krese bou di influencia di hormona ku ta den fase fértil. Di tur hende muhé ku te ainda ta haña nan menstruashon, mas o ménos mitar tin un òf mas “Fibroids”. Despues di menopousa, e montante di hormona den e kurpa ta redusí i eventualmente e “fibroids” ta desaparese atrobe.



bròn: Isala Woman-child centre

Durante embaraso, “fibroids” por tin chèns di krese pa motibu di kambionan di hormona. Mayoria biaha esaki no ta kousa ningun problema den e promé fasenan di embaraso i/òf durante embaraso, Ta despues di embaraso nan ta bira chikí atrobe.

Keho

Mayoria biaha hende muhé no tin keho òf e kehonan ta hopi tiki, tin bia tambe fibroids ta wòrdu deskubrí pa kasualidat. Mayoria di nan no ta krese lihé i nan no ta riparabel. E lugá kaminda “fibroids” ta situá, tin mas influensia riba e keho ku e grandura. Asta fibroids chikí den e hòl di e matris por kousa doló di menstruashon.

Lo bo tin e siguiente reklamonan?

- Sangramentu: Hopi pèrdida di sanger i tambe durashon largu di menstruashon.
- Anemia: Hopi pèrdida di sanger, i kisas tambe pèrdida di klòmpi di sanger.

Reklamonan ku ta aparesé mayoria biaha ta:

- doló: doló insistente den barika i/òf doló den e parti abou di e lomba.
- Problema ku urinashon.
- doló i/òf pèrdida di sanger durante sex
-

Eksaminashon i tratamentu

Un kantidat di eksaminashon i tratamentu ta posibel. Kua eksaminashon òf tratamentu bo risibí ta dependé di e síntomanan ku bo ta sinti i tambe bo salú.

Kitamentu di matris

Bo a yega di eksperensia un tratamentu di fibroids kaminda esaki no tabata tin niun òf insuficiente efekto? e orei e siguiente mihó eskoho lo ta pa kita e matris. Or abo opta pa esaki, bo pèrdida di sanger tambe ta desaparesé. E efekto ku esaki tin riba bo barika i/òf lomba no ta fásil pa prónostiká. Usualmente e dòkter ta remové e matris via di bo barika. Esaki por wòrdu hasí via di un surugia bou di spir di bo barika òf via di laparoskopí. Usualmente e ovario i e tubunan ovidukto ta keda na nan lugá.

Eksaminashon

Dependé ki tipo di keho bo tin i tambe situashon di bo salú, diferente eksaminashon ta posibel.

Eksaminashon Ginekólogo

Eksaminashon usando un “speculem”. Dòkter ta usa un “speculem” pa wak e vágina i matris.

Pa eksaminashon di e organonan genital, dòkter ta insertá un òf dos dede den e vágina, i e ta pone su otro man riba bo barika ya asina e por ta den un bon posishon. Esaki masha poko ta hasi doló. E dòkter ta skat mas o ménos e lokalidat i e tamaño di e matris i ovario pa asina hasi un eksaminashon na e aria doloroso.

Ultra zonido váginal

Un ultra zonido váginal ta un ultra zonido interno.

Den kaso di un ultra zonido interno, dòkter òf echografi ta hinka un “transducer” (rod) den bo vágina pa por yega na bo mátris i bo ovario. Por ehèmpel, nos ta hasi un ultra zonido váginal ora tin keho di doló menstrual, doló den e parti abou di e barika òf ora pone un IUD.

Ultra zonido ta un sistema ku ta hasi organonan den e kurpa visibel. Den e scan aki nos ta usa ola di zonido. Un “transducer” ta emití e zonidonan aki. Pero lo bo no por skucha ni tampoko sinti esakinan.

E tehído den bo kurpa ta reflehá sierto di e zonidonan aki bèk. I e zonidonan aki ta forma un imágen riba monitòr.

Ultra zonido di awa (SIS ultrasound)

Ultra zonido di awa ta un eksaminashon pa deskubrí apnormalidat den e hòl di urina.

Ku un ultra zonido di awa, e ginekólogo ta wak den bo matris, ora bo hòl di urina ta yená ku awa.

Tèst di sanger

Ora hasi tèst di sanger, nos ta yena unu òf mas tubu di sanger, hasiendo uso di un angua hòl. Despues e sanger aki ta wòrdu investigá den laboratorio dor di un analista.

Tèst di sanger, urina òf sushi ta nesesario ora e práktiko general òf spesialisista kier sa mas di bo salú. Dòkter tambe ta hasi un ivestigashon pa determiná e trayectoria di bo malesa i e efekto ku tratamentu tin riba esaki.

Tèst di sanger por wòrdu hasí na kualke laboratorio lokal di nos: ADC, Lab de Med, òf Medical Laboratories Services.

Histeroskopia diagnóstiko

Histeroskopia ta un eksaminashon kaminda e ginékologo ta wak den e matris.

Esaki ta wòrdu hasi ku un eksaminashon hisreroskópiko. Kual ta un tubu fini i hòl kaminda lus, kamara chikí i tambe un tubu ta dreña den e matris. Via di e tubu aki, dòkter ta yena awa den e matris pa e por mira mas mihó. Sierto instrument tambe por wòrdu hinka den e tubu. Esaki ta duna dòkter aksesu pa hasi sierto invershonnan chikí.

MRI

Ku eksaminashon di MRI, "tendons", músulo, tehído di seleber, kartílagu, e diskonana intervetrtebral, organo òf ardu di sanger, por wòrdu hasí visibel.

Pa hasi e ardu di sanger visibel, bo lo risibí un líkido via infushon.

ATENSHON!

- Bo mester prepará pa e eksaminashon aki. Pesei lesa e informashonnan aki bon, por lo ménos 3 dia promé ku eksaminashon!
- Ta hopi importante pa bo sigui e instrukshonnan aki kuidadosamente. Sino, e investigashon tin chèns ku e no por kontinuá.
- Nos lo pidi bo pa yena e kuestionario adelantá. Si bo kontestá tabata SI na un òf mas pregunta? por favor tuma kontakto ku e departamentu di radiologia.

Tratamentu

Si un tratamentu ta utilisabel, ta dependé di bo keho i e grandura di e fibroid òf fibroids. Vários tratamentu ta posibel. Lesa mas di esaki aki bou.

Medikashon pa Fibroids

Fibroids por wòrdu tratá ku tratamentu.

Ku tratamentu di hormona nos ta purba di redusí bo pèrdida di sanger i tambe doló di menstruashon. Fibroids no ta kita pa semper, pero nan ta bira untiki mas chikí. Si bo tin hopi fibroids òf fibroids grandi den e hòl di urina, e efekto ku e medikashon tin, por ta desapuntante. Mayoria reklamo ta kuminsa bèk ora bo stòp di usa e medikashon.

Histeroskopía terapéutiko

Histeroskopía terapéutiko ta un operashon den e matris ku ta wòrdu hasi via di un histeroskopia.

Esaki ta un tubu hòl, kual ta wòrdu hinká den e vágina. E tubu ta konektá ku un kámara. Di e forma aki, dòkter por klaramente mira e matris riba e mónitòr i asina e por ehekutá su tratamentu via di e tubu, i lesa e informashon general pa sa kua tratamentu por wòrdu usá durante histeroskopía.

Kiko ta e motibunanan pa histeroskopía?

Esakinan ta diferente motibunanan dikun pa hasi histeroskopía terapéutiko?

- Kita “skòt” for di e matris. Un skòt den matris, tin biaha ta kousa di problema ku embaraso. E ginekólogo por kita e “skòt” aki durante un tratamentu histeroskópiko.
- Kòrta severamente den e tehido, e hol di uriná (asherman's syndrome). Tehido severo, den e parti dilanti i patras di e matris kual ta kompletamente pegá na otro. E operashon pa kòrta den tehidonan ta difísil i tin biaha esaki no ta logra mesora den un biaha.
- Remové resto di plasenta. Despues ku e yu a nase, den kaso di “curettage” òf den kaso di mal parto, e resto di e plasenta por keda den e matris. Pero nos por kita esaki via di tratamentu histeroskópiko.
- Kita ploidan largu
- Kita fibroids. Esaki ta arduan diki di un múskulo ku ta den e bòm di e múskulo òf den e matris.

Enukleashon di fibroids

Si fibroids ta situá na parti pafó di e matris i/òf na e parti paden di e matris nan por wòrdu kitá. Esaki ta wòrdu yamá “enukleashon di myoma”. E tratamentu aki ta usualmente hasí via di un sirugia bou di bo spir di barika. Den kaso di fibroids chikí of “stemmed” fibroids, esaki ta wòrdu hasí via di sirugia mínimimo invasivo.

Embolisashon di fibroids

Den e tratamentu aki, e ader di sanger i e fibroids (myomas) ta hopi serka di otro ku ta pone ku esaki por dal sera.

Den e embolisashon di myomas, (x rays) radiografia radiante ta wòrdu usá pa haña e arduan di sanger den e myomas.

Kitamentu di blas di urina ku ta den kondishon benigno

E ginékologo por remové e matris dor di e vágina òf bou di spir di barika.

Kua ta motibunan pa remové matris?

- Abnormal cells endometriosis menstrual complaints fibroids (Sèlnan apnormal, endomitriose menstrual, keho di fibroids)
- Myomas ta kai den otro (prolapse)

Klínika di poli i departamentunan

Ginekólogo i opstetrisia

E spesialisista kual ta e ginekólogo i opstetrisia ta tene nan mes okupá ku medikashonnan pa hende muhé ku ta den kualke fase di bida.

Fuente: Jeroen Bosch Hospital